Medicina Clínica xxx (xxxx) xxx–xxx

MEDICINA CLINICA

www.elsevier.es/medicinaclinica

Imagen médica

Úlceras y erosiones perianales tras la aplicación de pomada antihemorroidal☆

Perianal ulcers and erosions after using an anti-hemorrhoid ointment

Javier Gimeno Castillo*, Aida Menéndez Parrón, Rosa María Escribano de la Torre, Amaia Barrutia Etxebarria e Irene García Río

Servicio de Dermatología, Hospital Universitario Araba, Vitoria, España

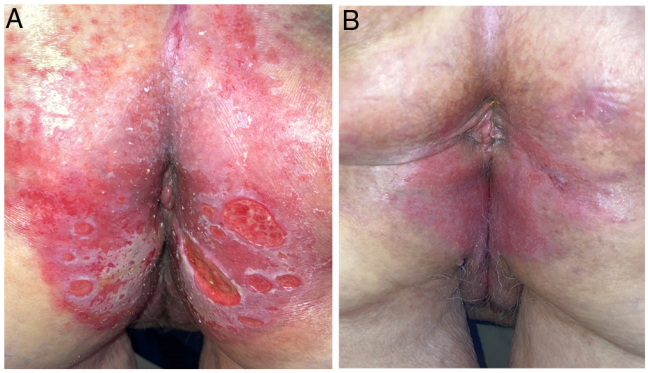

Figura 1.

Se presenta el caso de una mujer de 82 años con antecedentes de melanoma en la espalda estadio IIA extirpado en 2011, con síndrome metabólico, fibrilación auricular paroxística y cardiopatía isquémica, que acudió a las consultas de dermatología por la aparición de lesiones ulcerosas perianales tras la aplicación de una pomada antihemorroidal.

A la exploración, se objetivaron múltiples úlceras, de hasta 4 × 3 cm de diámetro, así como numerosas erosiones que asentaban sobre un fondo eritematoso. Estas lesiones eran intensamente dolorosas (fig. 1A). La paciente refería haber empezado a usar una pomada antihemorroidal de venta libre semanas antes. Se tomó muestra para PCR de herpesvirus, que fue negativa, así como cultivos bacterianos y fúngicos, que demostraron la presencia de cándida.

Se indicó la retirada de la pomada, evitar corticoides en la zona, tratamiento con bifonazol tópico, curas con violeta de genciana y emoliencia diaria. La evolución fue favorable clínica y subjetivamente. Tras 4 semanas persistía solo eritema residual, sin clínica asociada (fig. 1B).

Recientemente se ha descrito la aparición de llamativas úlceras perianales tras pomadas antihemorroidales que contienen acetónido de triamcinolona, lidocaína y pentosano polisulfato, que tienden a mejorar tras la retirada del producto. Es necesario reconocer esta entidad y su tratamiento, dado el extendido uso que tienen estos productos.

Financiación

Ninguna.

Conflictos de interés

Ninguno.

☆ Se han seguido los protocolos del centro de trabajo de los autores para la obtención del consentimiento y el mantenimiento de la privacidad de los pacientes.

* Autor para correspondencia.
Correo electrónico: javiergimenocastillo@gmail.com (J. Gimeno Castillo)

https://doi.org/10.1016/j.medcli.2022.10.009

0025-7753/© 2022 Elsevier España, S.L.U. Todos los derechos reservados.

Cómo citar este artículo: J. Gimeno Castillo, A. Menéndez Parrón, R.M. Escribano de la Torre et al., Úlceras y erosiones perianales tras la aplicación de pomada antihemorroidal, Med Clin (Barc)., https://doi.org/10.1016/j.medcli.2022.10.009